Fremdkörper im Oesophagus.

Bemerkungen zu Diagnose, Therapie und Ausgang.

INAUGURAL - DISSERTATION

zur

Erlangung der Doktorwürde

in der

gesamten Heilkunde

verfasst und der

Medizinischen Fakultät

der

K. Ludwig-Maximilians-Universität München

vorgelegt von

Wilhelm Bachmann,
aus Weimar.

München, 1897.
Buchdruckerei Kastner & Lossen, Finkenstrasse 2.

Fremdkörper im Oesophagus.

Bemerkungen zu Diagnose, Therapie und Ausgang.

INAUGURAL - DISSERTATION

zur

Erlangung der Doktorwürde

in der

gesamten Heilkunde

verfasst und der

Medizinischen Fakultät

der

K. Ludwig-Maximilians-Universität München

vorgelegt von

Wilhelm Bachmann,
aus Weimar.

München, 1897.
Buchdruckerei Kastner & Lossen, Finkenstrasse 2

Referent: **Herr Generalarzt Prof. Dr. Angerer.**

Seinen lieben Eltern

in Dankbarkeit

gewidmet.

Fremdkörper im Oesophagus bieten relativ häufig Gelegenheit für ärztliches Eingreifen. Die casuistische und monographische Litteratur über diesen Gegenstand ist reichhaltig; sie hat zumal in den letzten 25 Jahren auf Grund des Aufschwunges, den die operative Therapie, speziell die Oesophagotomie, genommen, an Umfang bedeutend gewonnen. In der That bietet fast jeder einzelne Fall von Fremdkörper in der Speiseröhre des Interessanten und Mitteilenswerten genug, sodass seine Festlegung in der Litteratur gerechtfertigt und wünschenswert erscheint. Das ärztliche Interesse knüpft sich bei vielen derartiger Fälle durchaus nicht etwa allein an die Therapie und den Ausgang, sondern oft in erhöhtem Masse an die Diagnose. Irrtümer hinsichtlich der Diagnose eines Fremdkörpers sowohl nach der positiven als der negativen Seite können für den Patienten verhängnisvoll werden und sind es schon des öfteren geworden. In dieser Richtung bietet ein Fall aus der Praxis des Herrn Professor Klaussner erhebliches Interesse. Er hat die Veranlassung zu dieser Arbeit gegeben, welche es sich im übrigen zur Aufgabe macht, auf Grund der casuistischen Litteratur auf Besonderheiten hinsichtlich der Diagnose, Therapie und des Ausgangs der Fälle von Fremdkörpern der Speiseröhre hinzuweisen.

Es möge nun zunächst die Kranken- und Operationsgeschichte des von Herrn Professor Klaussner operierten Kranken folgen:

Herr S., Landwirt aus Niederbayern, hatte sich Ende September 1895 vom Zahnarzt ein Gebiss, bestehend aus einer Kautschukplatte und zwei Zähnen anfertigen lassen,

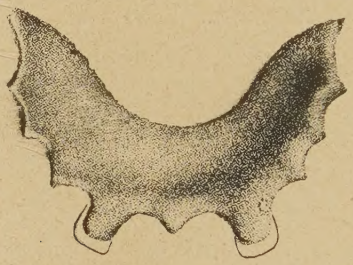

welches jedoch, weil zunächst nur provisorisch gearbeitet, im Kiefer nicht recht fest sass, wie sich gleich beim ersten Einsetzen herausstellte. Dieser Umstand sollte für ihn verhängnisvoll werden.

In der Nacht vom 5. auf 6. Oktober genannten Jahres gegen 11 Uhr ging das Gebiss beim Verzehren eines Stückes Kuchen mit diesem in den Hals hinab, ohne dass Patient zunächst den Verlust bemerkte. Er verspürte jedoch gleich anfangs ein ziemlich starkes Drücken auf der rechten Seite des Halses und machte den Versuch, durch Einführen eines Fingers in den Schlund Erbrechen hervorzurufen, was ihm gelang. Erst etwa $^1/_2$ Stunde später, vor dem Schlafengehen gewahrte Patient den Verlust seines Gebisses. Er erschrak heftig und schickte unverzüglich zu einem Arzte, dem er zugleich die nötigen Angaben machen liess.

Gegen 12 Uhr nachts kam der Arzt und gab ihm nacheinander zwei Brechpulver, welche sechsmaliges Erbrechen bewirkten. Die Entleerungen wurden untersucht, jedoch mit

negativem Erfolge. Das Gebiss wurde nicht gefunden. Der Arzt machte dann mit einer am Ende mit einem Haken versehenen Schlundsonde Extraktionsversuche. Als diese ohne Erfolg blieben, führte er die Schwämmchenschlundsonde ein bis in den Magen, ein Eingriff, der das Gebiss an den Platz befördert haben dürfte, an dem es dreizehn Wochen liegen sollte. Beim Hinabführen der Schwämmchensonde hatte Patient das Gefühl, als sei die rechte Wand der Speiseröhre verletzt worden, und empfand von diesem Augenblick an an dieser Stelle stets Schmerzen, was ihn wiederholt zur Aeusserung der Vermutung veranlasste, es könnten Teile oder das ganze Gebiss in der rechten Halsseite liegen. Auf die bestimmte Versicherung des Arztes, dass das Gebiss im Halse oder Schlunde nicht mehr stecke und, wenn es je dort gewesen, nunmehr durch die Sonde in den Magen gedrängt sei, beruhigte sich Patient. Als auch Gargarismen die in Aussicht gestellte vollständige Herstellung der Gesundheit nicht bewirkten, vielmehr die Beschwerden, besonders der Schmerz, beim Schlucken immermehr zunahmen, sodass Patient nach wenigen Tagen kaum noch einige Tropfen eiskalter Milch zu sich nehmen konnte, zog der behandelnde Arzt einen Kollegen zu Rate. Inzwischen hatten sich die Schmerzen auf die ganze rechte Brustseite und den rechten Arm ausgebreitet. Es wurden nun zunächst Morphiumtropfen verordnet, die gegen die Schluckbeschwerden günstig wirkten, ohne jedoch die immer unleidlicher werdenden Schmerzen in Brust, Arm und rechtem Ohr zu beseitigen. Eine erneute Untersuchung mittels Sonden wurde nicht vorgenommen, und die Diagnose gestellt, wenn das Gebiss, wie nicht wahrscheinlich, überhaupt noch im Leibe des Patienten sich befände, so läge es bestimmt im Magen oder Darm, aus dem es vermutlich spontan abgehen werde. Des

weiteren hielten die Aerzte die Schmerzen für neuralgische, gegen die Wärme und Ichthyolsalbe verordnet wurde, ohne jedoch einen anderen als etwa momentanen Erfolg zu bringen. Auch Einreibungen mit heissem Essig wurden versucht. Zu den Schmerzen gesellte sich hie und da Frost, besonders bei Nacht. Das Schlucken der Speisen wurde immer schmerzhafter; Suppen, Saucen, Kartoffeln, Weissbrot gingen in kleinen Quantitäten durch den Schlund, Fleischspeisen gar nicht mehr ohne die ärgsten Beschwerden. Bei jeder Mahlzeit gab es Stickanfälle oft recht beängstigender Art und Erbrechen. Durch die ungenügende Ernährung nahmen die Kräfte des Patienten allmählich ab. Der Arzt führte die Schluckbeschwerden auf das Bestehen der Neuralgie zurück und hielt für die Ursache eine „reflektorische Lähmung im Schlunde." Es wurden nunmehr vor den Mahlzeiten Cocainpinselungen des Rachens vorgenommen, ohne jeden Erfolg. Patient glaubte den Ausführungen und Ansichten des Arztes und wurde er ja einmal unsicher, so erhielt er zur Antwort, dass er sich solches nur einbilde. dass es unmöglich sei, dass das Gebiss in seinem Körper noch stecke. Als Patient etwa Mitte November bei einem besonders heftigen Brust- und Magenkrampf den Arzt wieder rufen liess, sagte ihm dieser, dass er gegen sich schwach sei, dass er seine Nerven durch das Sichgehenlassen mit Gewalt ruiniere, und dass der Arzt ihn, falls er sich nicht selbst trainiere, in eine Nervenheilanstalt schicken müsse. Auch die nunmehr eingeschlagene abhärtende und roborierende Therapie hatte bezüglich der Krankheitssymptome keinen Erfolg. Sie besserte indes das Allgemeinbefinden, und es trat eine gewisse Gewöhnung an die Schmerzen beim Schlucken ein.

Da reiste Patient am 26. Dezember in Geschäften nach München und beschloss, einen Spezialisten um Rat zu fragen.

Es war ihm hauptsächlich darum zu thun, die Lähmung im Schlunde zu beseitigen; dass das Gebiss im Halse sei, glaubte er selbst nicht mehr. Der Spezialist wies durch Sondierung die Anwesenheit des Fremdkörpers im Oesophagus nach und stellte nach 46 vergeblichen Versuchen, das Gebiss aus dem Halse zu bekommen, fest, dass es nur mehr durch chirurgischen Eingriff entfernt werden könnte. Am 31. Dez. begab sich Patient deshalb in die Behandlung des Herrn Professor Klaussner, der am 1. Januar die Operation, die Oesophagotomia externa, vornahm.

Es wurde die Chloroformnarkose eingeleitet und ausnahmsweise die Operation rechterseits vorgenommen, weil auf der rechten Seite eine Härte gefühlt wurde und auch die Schmerzen des Patienten exquisit nach rechts wiesen. Nachdem ein Schnitt parallel zum Rande des Sternocleidomastoideus gemacht, wurde stumpf in die Tiefe vorgedrungen. Doch war es nicht möglich, trotz Einführens der Schlundsonde, dort noch etwas zu fühlen. Deshalb wurde die Wunde rechterseits tamponiert, und auf der linken Seite typisch vorgegangen. Aber auch hier wurde nur ein unbestimmter, tiefer Widerstand gefühlt. Leider konnte nicht weiter gegangen werden, da der Patient bei dem mangelhaften Ernährungszustand nach 1¼ stündiger Narkose collabierte. Deshalb Tamponade. Patient bekam Excitantien und zeigte bei deutlich benommenem Sensorium neben geringen Schluckbeschwerden eigentümliche Ausfallserscheinungen des Gedächtnisses. Das Erinnerungsvermögen für die ersten Tage nach der Operation war beträchtlich reduziert, so z. B. wusste Patient später nicht mehr, dass Herr Professor Klaussner ihn täglich zweimal besucht hatte, und war der Meinung, dass dies nur einmal geschehen sei. Am vierten Tage danach wurde linkerseits nochmals nachgesucht und zunächst

nichts gefunden. Deshalb wurde der Schnitt bis über die Clavicula verlängert und die Sternalportion des Sternocleidomastoideus durchschnitten. Jetzt fühlte man den Fremdkörper, wenn auch undeutlich, unterhalb des Jugulum. Die Schlundsonde wurde eingeführt, die Art. thyreoidea inf., weil im Operationsfeld störend, unterbunden. Nun erfolgte auf der Sonde die Incision der Speiseröhre. Die Wundränder wurden mit Haken auseinandergehalten, mit dem tastenden Finger eingegangen und das Gebiss fest eingekeilt hinter dem Jugulum gefühlt. Nachdem ein Versuch der Extraktion mittels Kornzange sich wegen der festen Einkeilung als vergeblich erwiesen, suchte man die Platte durch eine geeignete Zange zu zertrümmern, wobei ein kleines Stück abging. Endlich gelang es mit einer Kornzange, den grösseren Rest unter Drehbewegungen zu extrahieren. Dauer der Operation mindestens eine Stunde. Beide Wunden wurden mit Jodoformgaze tamponiert, und ein gewöhnlicher antiseptischer Verband angelegt. Ernährung während der nächsten 8—10 Tage durch die Schlundsonde, welche von der Wunde aus eingeführt wurde. Langsame Heilung per granulationem. Zeitweise Heiserkeit der Stimme, Parese des linken Stimmbandes (Recurrens), die durch Elektrizität gebessert wurde und jetzt ganz verschwunden ist. Am 15. Februar wurde Patient in bester Rekonvalescenz nach Hause entlassen. Aber schon am Abend dieses Tages trat infolge Steckenbleibens eines Bissens Würgen auf, und Speisereste, Speichel und Wasser flossen aus der Wunde. Der antiseptische Verband wurde erneuert und schon 11 Tage später, am 26. Februar war vollständige Heilung eingetreten. Gesamtdauer der Heilung $7^1/_2$ Wochen. —

Bevor wir nunmehr auf die Besprechung der allgemeinen und speziellen Diagnose der Fremdkörper der Speiseröhre

übergehen, schicken wir zunächst einige anatomische Vorbemerkungen voraus.

Der Oesophagus, ein häutigmuskulöser Schlauch, beginnt am untern Ende des Pharynx, etwa in der Höhe des 5.—6. Halswirbels, ohne anatomisch scharf markierte Grenze, die ebenso an seinem ventralen Ende in der Cardia des Magens fehlt. An beiden Endstellen ist also der Uebergang ein allmählicher. Der herkömmlichen Auffassung, dass der Oesophagus im ruhenden Zustande geschlossen sei, indem sich die Schleimhaut in Längsfalten zusammenlege, tritt Mikulicz auf Grund seiner Beobachtungen mittels des von ihm konstruierten Oesophagoskops entgegen. Nach ihm ist der Oesophagus nur im Halsteil ein geschlossenes Rohr und dieses auch weniger durch Muskelwirkung als durch die Anlagerung der umliegenden Organe (Kehlkopf, Trachea, Schilddrüse), im Brustteil dagegen von der Höhe des Jugulum bis zur Cardia ein konstant offenes Rohr. Es war ihm möglich, bei günstiger Lage des Untersuchten von der Höhe des Manubrium sterni bis in die Cardia zu sehen. Er erklärt diese Erscheinung mit dem konstant negativen Druck im Thorax, welcher durch die Elastizität der Lungen auch bei vollständiger Exspiration erhalten werde. Ein deutlicher Sphinkter besteht nach ihm nur am unteren Ende des Constrictor pharyngis inferior, in der Höhe des Kehlkopfs, da, wo die sogenannte erste Enge der Speiseröhre liegt. Das verfügbare Lumen ist durchaus nicht an allen Stellen des Oesophagus das Gleiche. Man unterscheidet drei enge Stellen, deren Kenntnis für uns von Wichtigkeit ist. Die erste, schon erwähnte, liegt in der Höhe des Ringknorpels am Oesophaguseingang, da, wo der Oesophagus zwischen Wirbelsäule und der breiten Platte des Ringknorpels hindurchtritt. Die zweite Enge ist bezeichnet durch den

schrägen Uebertritt des linken Bronchus über die Speiseröhre am Uebergang vom Aortenbogen in den ramus descendens. Die dritte endlich ergiebt sich am Durchtritt durch das Zwerchfell, dem Hiatus oesophageus, dessen Umrandung von einem ringförmigen Zug elastischer Fasern gebildet wird. In der Speiseröhre sich festklammende Fremdkörper werden mit Vorliebe eine dieser drei Stellen wählen, und zwar wird das corpus alienum gewöhnlich schon an der ersten Enge aufgehalten werden. In der That finden wir bei Durchsicht der Casuistik diese aprioristische Annahme bestätigt. Die Muskulatur ist im oberen Viertel quergestreift, sonst glatt; sie besteht aus einer äusseren Längs- und inneren Ringfaserschichte und ist dem Willen nicht unterworfen, sondern arbeitet reflektorisch.

Als Fremdkörper in der Speiseröhre können die verschiedensten Gegenstände, die überhaupt ihrer Grösse nach hiezu geeignet sind, wirken. Indes lehren die Statistiken, dass Knochen und künstliche Gebisse bei weitem am häufigsten vorkommen. Es entspricht in der That einem praktischen Bedürfnis und dient nicht nur zur Uebersicht, wenn man eine allgemeine Gruppierung vornimmt.

Wir unterscheiden:

I. Gruppe: mehr oder weniger rundliche Körper mit glatter Oberfläche und ohne scharfe Kanten und Ecken: grosse Bissen, Fleisch, Brot, Kuchen; Früchte aller Art; Kartoffeln, Kastanien, Aepfel, Aprikosen; Knöpfe, Kugeln, Ringe u. s. w.

II. Gruppe: Körper mit scharfen Spitzen, Ecken und Rändern: Splitter von Knochen, Gebisse, Gräten, Nadeln, Nägel, Holz oder Glas u. s. f.

Es leuchtet von vornherein ein, dass das physikalische (und auch chemisch-physiologische) Verhalten eines Fremd-

körpers für die Behandlung von ausschlaggebender Bedeutung sein muss, und man sieht auch, dass die Körper der I. Gruppe wegen ihrer relativen Gefahrlosigkeit für den Darmkanal sich im allgemeinen dazu eignen, auf natürlichem Wege weiterbefördert zu werden, während bei denen der II. Gruppe eine rückwärtige Entfernung per os, resp. eine Verhinderung des Eintritts in den Magen angezeigt ist. Im übrigen muss, wie wir sehen werden, von Fall zu Fall mit Erwägung aller Chancen entschieden werden.

Die Diagnose eines in den Oesophagus geratenen Fremdkörpers erscheint auf den ersten Blick hin leicht, ist es in der That auch in den meisten Fällen. Doch kann sie auch mit den allergrössten, fast unüberwindlichen Schwierigkeiten verknüpft sein. Bei der Wichtigkeit einer exakten Diagnose für das therapeutische Handeln muss mit peinlicher Genauigkeit vorgegangen werden.

In der Mehrzahl der Fälle giebt die Anamnese verbunden mit deutlich zu Tage liegenden subjektiven und objektiven Symptomen genügende Anhaltspunkte. Allein wie oft laufen in der Anamnese Täuschungen unter. Es ist eine Reihe von Fällen bekannt, in denen Patienten zum Arzte kamen mit der Angabe, sie hätten z. B. im Schlafe ihr Gebiss verschluckt. Sie zeigen deutliche, subjektive Symptome, Schmerzen im Hals, Atem- und Schling-Beschwerden. Der Arzt untersucht und findet kein einziges objektives Zeichen eines Fremdkörpers, sodass bei ihm Zweifel über die Richtigkeit der Angaben auftauchen. Er lässt in der Wohnung des Patienten nachsuchen und siehe da, man bringt ihm das „verschluckte“ Gebiss, das im Schlafe verloren worden und nun wieder gefunden war. Beim Anblick des schmerzlich vermissten Gebisses beruhigt sich der Patient, und von Stund an sind die Beschwerden

geschwunden. Wie leicht könnte in solchen Fällen ein voreiliges therapeutisches Eingreifen unberechenbaren Schaden stiften! Nicht allen Patienten erging es in ähnlicher Lage so gut wie den eben erwähnten, deren Gebiss man noch rechtzeitig fand, bevor man zur Operation schritt. Es finden sich in der Litteratur Fälle, in denen die Therapie bei nicht gesicherter Diagnose in der That zu rasch bei der Hand war. Glücklicher Weise ist in den beiden Fällen, die wir im Auge haben, ernstlicher Schaden durch den operativen Eingriff (Oesophagotomie, Laparatomie) nicht entstanden. Die Geschichte des einen, der von Barker laparatomiert wurde, möge hier folgen, wenn sie auch streng genommen nicht eigentlich zum Thema gehört.

Ein Eisenbahnarbeiter von 47 Jahren war am 7. April 1890 auf dem Eisenbahnperron, während er auf seinen Zug wartete, etwas eingeschlummert und hatte, als er aufwachte, seine Zähne, ein kompletes Oberstück, vermisst. Da er das Ersatzstück trotz eifrigen Suchens nicht finden konnte, nahm er an, dass er es verschluckt haben müsse. In den nächsten Tagen hatte er ein Gefühl des Wundseins im Halse, später bekam er ein dumpfes Schmerzgfühl in der Nabelgegend, das nach der Nahrungsaufnahme jedesmal heftiger wurde. Der Zustand verschlimmerte sich so, dass Patient nur noch flüssige Nahrung zu sich nehmen konnte, und oft Erbrechen bekam. Daneben hatte er Obstipation, die die häufige Anwendung von Klystieren nötig machte. Der Mann litt auf diese Weise erheblich in seiner Ernährung und konnte schliesslich kaum noch seiner Arbeit nachgehen. Bei der nach 4 Monaten vorgenommenen Untersuchung fand man den Patienten sehr abgemagert, die Bauchdecken schlaff, so dass eine gründliche Untersuchung durch Palpation möglich war. Doch konnte nichts

Abnormes entdeckt werden. Auch die Untersuchung mit der Schlundsonde, die Auspumpung des Magens, die Untersuchung des Rektums und schliesslich nochmalige Palpation des Bauches in der Chloroformnarkose gaben kein positives Resultat. Da inzwischen die Beschwerden des Patienten immer schlimmer wurden, hielt man eine Affektion des Pylorus doch für möglich und beschloss die explorative Laparatomie. Dabei zeigte sich wieder alles normal, das Zahnersatzstück war nicht zu finden. Nach der Operation erfolgte gute Heilung. Bald konnte der Patient wieder alles geniessen und hat nicht mehr erbrochen. Obgleich ihm mitgeteilt worden war, dass die Zähne nicht gefunden wurden, kehrte der frühere hypochondrische Zustand nicht wieder.

Umgekehrt ist es aber keinesfalls erlaubt, bei Fehlen aller objektiven Kennzeichen die Anamnese für falsch, für eingebildet zu erklären. Gestalt und Lagerung des Fremdkörpers kann derartig sein, dass er sich der Diagnose durch die gewöhnlichen Hilfsmittel entzieht.

Fernerhin sind Fälle bekannt, wo das Verschlucken des Knochensplitters, der Fischgräte bei der Mahlzeit ganz unbemerkt geschah, und die Symptome des Fremdkörpers im Oesophagus sich erst nach einer gewissen, wenn auch kurzen Zeit entwickelten. Da fehlt also die Anamnese. Sie kann ferner ganz fehlen bei Geisteskranken und benommenen Individuen. Unter solchen Umständen müssen wir zunächst die subjektiven Symptome einer eingehenden Würdigung unterziehen, während natürlich den Hauptwert stets die objektiven Symptome behalten.

Die subjektiven Symptome sind mannigfacher Art. Ein häufiges Zeichen sind die Schmerzen, die oft genau lokalisiert sind, oft in die Nachbarschaft, ja weiterhin nach

Brust, Arm und Ohrgegend ausstrahlen, Schmerzen, die bei jedem Versuch zu schlucken an Heftigkeit zunehmen. Sie sind jedoch weder für den Fremdkörper überhaupt, noch für den Sitz charakteristisch und für die Diagnose zuverlässig. Ein häufiger Befund ist der, dass die Schmerzen und das Gefühl von Wundsein noch bestehen, wenn der Fremdkörper schon längst im Magen ist oder erbrochen wurde oder gar schon per vias naturales abging. Wie schon oben bemerkt, ist der Schmerz bei hysterischen und hypochondrischen Personen, besonders solchen, die die Gefahren eines Fremdkörpers im Oesophagus kennen, öfters das Produkt einer Autosuggestion. Solche Personen sind infolge irgend welcher Umstände der Meinung, z. B. ihr falsches Gebiss im Schlafe verschluckt zu haben. Dieser Gedanke setzt sich bei ihnen fest und sie zeigen alsbald das landläufigste Symptom einer Fremdkörpereinklemmung im Oesophagus, den Schmerz.

Beim Zustandekommen eines weiteren Symptomes, der Atemnot, kommt es ganz wesentlich auf die physikalische Beschaffenheit und den Sitz, die Art der Einklemmung an. Bleiben voluminöse Körper in dem Abschnitt des Oesophagus vom Ringknorpel bis zur Bifurkation stecken, so werden sie die Trachea in mehr oder minder ausgiebiger Weise komprimieren und oft bedenkliche Erstickungs-Erscheinungen verursachen. Suffokatorischer Tod tritt indes nur in den seltensten Fällen ein. Dies ist zum Beispiel denkbar, wenn die Trachea an sich schon durch Geschwülste (Struma) komprimiert war. Beim Schlucken von Flüssigkeiten oder Speisen, die neben einem nicht völlig obturierenden Körper noch vorbeigleiten können, werden die Atembeschwerden zunehmen, ja können durch vorübergehende Retension fester Nahrungsbestandteile an der Stelle des

Fremdkörpers bedrohlichen Charakter annehmen. Die Krankengeschichte des oben ausführlich geschilderten Falles berichtet von derartigen suffokatorischen Anfällen.

Je nach der Vollständigkeit oder Unvollständigkeit der Verlegung des Lumens werden sich die Erscheinungen der fast ausnahmslos vorhandenen Dysphagie gestalten. Sie bilden in Verbindung mit der Anamnese ein sehr wichtiges Zeichen der Fremdkörper-Einklemmung. Bei den Untersuchungen Moutons, der durch Eingiessen von Gipsbrei die Lichtung der Speiseröhre genauer zu bestimmen suchte, stellte sich heraus, dass der Durchmesser am oberen und unteren Ende 14 resp. 12 mm ist. An ihrem oberen Teil lässt sie sich am wenigsten, bis zu 18 mm, ausdehnen, am mittleren bis zu 35 mm, am unteren bis 22—25 mm. Voluminöse Körper, die den Durchmesser von 18 mm übersteigen, werden also schon oben aufgehalten werden müssen und des öfteren die Erscheinungen der vollkommenen Obturation machen; also genossene Speisen werden sofort, oder bei tiefem Sitz nach einiger Zeit regurgitieren. Andererseits ist man oft erstaunt über die Geringgradigkeit der Schlingbeschwerden bei grossen, breitflächigen Fremdkörpern; es kommt eben ganz auf die Einstellung an. Ein Gebiss, das einen halbmondförmigen Ausschnitt entsprechend der Kieferkrümmung zeigt, kann sich mit seiner konvexen Peripherie so der Wand des Oesophagus anlegen, dass der Patient in der Nahrungsaufnahme gar nicht oder nur sehr wenig behindert ist. Wiederum können durch einen nicht voluminösen Fremdkörper, einen Nagel, einen Knochensplitter, eine Gräte bei querer Einstellung die stürmischsten Erscheinungen der Atemnot und hochgradiger Schlingbeschwerden hervorgerufen werden. Dabei erscheint die Annahme gerechtfertigt, dass der Oesophagus den Reiz, den

der Fremdkörper mit seinen Spitzen und Kanten auf die Schleimhaut ausübt, durch einen Krampf der benachbarten Muskulatur beantwortet, wodurch die Verlegung des Lumens eine nahezu vollständige werden kann.

Wichtiger als die subjektiven Symptome sind die objektiven. Es giebt Fälle, in denen der Arzt den im Halsteil des Oesophagus eingeklemmten Körper von aussen fühlen kann, besonders an der linken Seite. Doch stellen sie nicht die Regel dar und Täuschungen können leicht unterlaufen. Die Obturation wurde schon bei Besprechung des subjektiven Symptoms der Schlingbeschwerden erwähnt. Die totale ist natürlich ein objektives Zeichen, und in Verbindung mit zuverlässiger Anamnese ein untrügliches. Die Bestrebungen, die Auskultation für die Diagnose zu verwerten, haben bisher zu keinem befriedigenden Ergebnis geführt, wenn auch nicht zu verkennen ist, dass man hie und da die Methode z. B. zur Stützung einer sonst zweifelhaften Diagnose mit Erfolg würde verwenden können.

Dem objektiv untersuchenden Arzte stehen hauptsächlich zwei vorzügliche instrumentelle Untersuchungsmethoden zur Verfügung: Das ist die alte und bewährte Sondierung mit der Schlundsonde, und die in neuerer Zeit durch Schaffung geeigneter Instrumente ermöglichte direkte Besichtigung des Oesophagus-Innern, die Oesophagoskopie.

Die Sondierung wird in den meisten Fällen zum Ziele führen, d. h. die Sonde wird in einer bestimmten Tiefe auf ein Hindernis stossen, das ihr Weitereindringen entweder ganz verhindert oder nur momentan verzögert. Aus dem Gefühl des Widerstandes, das der obstruierende Körper dem Sondierenden bietet, dem Konsistenzgefühl, kann er häufig, z. B. bei verschluckten Gegenständen aus Metall

oder bei Knochen, direkt die physikalische Beschaffenheit des Fremdkörpers erkennen. Von Wichtigkeit bei der Sondierung, speziell bei der Ortsbestimmung, ist die Kenntnis der Entfernung der engen Stellen der Speiseröhre vom Munde, gemessen an der Schlundsonde. Der Abstand von den oberen Schneidezähnen bis zum Anfangsteil der Speiseröhre beträgt bei mässig zurückgebeugtem Kopfe 14½ bis 16 cm, die ganze Länge der Röhre von den Schneidezähnen bis zur Cardia etwa 39—40 cm. Davon kämen also 14 bis 15 cm auf Mund- und Schlundteil und 25 cm auf die eigentliche Speiseröhre. Beim Neugeborenen beträgt die Entfernung vom oberen Zahnfleisch bis zur Cardia 17 cm.

Die Untersuchung mittelst der Sonde kann jedoch auch bei vorhandenem Fremdkörper negativ ausfallen. Wie verhängnisvoll dieser Umstand für den Patienten werden kann, zeigt ein Fall, den Professor König 1885 operierte: Es handelte sich um einen 52jährigen Mann, der beim Mittagessen einen grösseren Knochen verschluckt hatte und nun unter Schlingbeschwerden, Hustenreiz, Schmerzen litt. Bei vorsichtiger Sondierung fand man nur einen unbestimmten Widerstand in der Höhe des Larynx. Da die Erscheinungen nicht bedrohlich waren, schlug man ein abwartendes Verfahren ein. Einige Tage später wurden plötzlich ca. 200 g frisches Blut ausgehustet. Abends wiederholte sich die Blutung, auch weiterhin noch öfter. Dann trat Schwellung in der rechten Supraclaviculargegend auf mit undeutlicher, tiefer Fluktuation, dabei eitrige Sputa. Man schritt zur Operation. Bei Beginn der Narkose profuse Blutung aus dem Mund mit fortwährendem Husten. Incision. Die Fluktuation rührt her von einer weichen Struma; kein Eiter wird gefunden, auch unter der Struma nicht, ein Fremdkörper wird nicht gefühlt. Die Wunde

wurde offen gelassen, tamponiert; nachts profuse Blutungen aus dem Mastdarm. Es wurde angenommen, dass der Knochen in den Verdauungstraktus hinabgerutscht sei und daselbst die letzten Blutungen bewirkt habe, zumal die Halsbeschwerden abgenommen. Nach einigen Tagen unter Zunahme der Anämie Tod. Sektionsbefund: breites, scharfrandiges Knochenstück in der Speiseröhre in der Höhe des Kehlkopfs, es hatte sich mit beiden Enden in die Wand eingebohrt und die Art. thyreoidea inf. arrodiert. Viele Blutgerinnsel und flüssiges Blut im Darmtraktus. Schluckpneumonie, Anämie.

Ein anderes interessantes Beispiel ist der von L. Monnier mitgeteilte Fall: Ein 7jähriges Mädchen hatte vor zwei Jahren vier Monaten ein kleines Metallschälchen verschluckt und seitdem nur noch flüssige Nahrung zu sich nehmen können. Sondierung ergiebt nichts Bestimmtes. Man schreitet zur Oesophagotomie. Es gelingt nicht, den Fremdkörper zu fühlen. Naht des Oesophagus. Naht der äusseren Wunde, Drainage. Nach zwei Tagen Tod an Halsphlegmone. Sektion: Oesophagus vom 6. Hals- bis 2. Brustwirbel fest mit der Wirbelsäule verwachsen. Nach Trennung der Verwachsung zeigt sich in der Höhe des 2. 3. Brustwirbels eine Höhle von Haselnussgrösse, mit käsiger Masse gefüllt, deren hintere Wand von der Wirbelsäule, deren vordere zum Teil von der konvexen Oberfläche des Fremdkörpers gebildet wird, welcher an der hinteren Wand des Oesophagus eine Perforation von 2 cm Länge und 1,5 cm Breite verursacht hatte. Die Innenfläche des Oberlappens der rechten Lunge ist entsprechend dieser Stelle fest mit der Mediastinalpleura verwachsen. Nachdem der Oesophagus selbst aufgeschnitten worden, sieht man 3—4 cm unterhalb der Oesophagotomiewunde eine Art Klappe, ver-

ursacht durch einen queren, vorspringenden Narbenstrang. Diese Klappe, direkt über dem Fremdkörper gelegen, hatte jenen so zugedeckt, dass er für die Instrumente nicht erreichbar war. Der Magen ist bis auf Dünndarmumfang zusammengeschrumpft. —

Die Oesophagoskopie ist eine noch in der Entwickelung begriffene Untersuchungsmethode. v. Ziemssen schrieb noch 1878 in seinem Werke über spezielle Pathologie und Therapie: „die Oesophagoskopie ist noch ein pium desiderium. Alle Versuche, die Innenfläche der Speiseröhre dem Licht und dem Auge zugänglich zu machen, sind kaum über das Stadium der Vorversuche hinaus gekommen.“ Zur Zeit liegt eine Reihe von Instrumenten vor, die von ihren Autoren natürlich alle empfohlen werden. Die Praxis hat noch nicht entschieden, welches brauchbar und welches unbrauchbar ist. Wir haben nach der Art und Weise, wie die Beleuchtung stattfindet, zwei Gruppen zu unterscheiden: die einen (die älteren Instrumente) arbeiteten mit Licht von aussen, mit reflektiertem Licht (Prinzip des Kehlkopfspiegels), die anderen führen die Lichtquelle selbst, eine kleine Glühlampe, in die Speiseröhre ein (die eigentlichen Endoskope). Instrumente der ersteren Art sind konstruiert worden von Bevan, Waldenburg, Störk, Mackenzie u. a., solche der zweiten von Nitze, Leiter und Mikulicz. — Es würde zu weit führen, die einzelnen Apparate und Methoden eingehend zu schildern und ihren praktischen Wert zu vergleichen; dies dürfte sich vielmehr zum Gegenstand einer besonderen Arbeit eignen.

Wir beschränken uns deshalb darauf, auf das bisher wohl vollkommenste Instrument, das Leiter-Mikulicz'sche hinzuweisen.

Mikulicz untersucht mit seinem ein starres Rohr dar-

stellenden Instrumente bei stark zurückgebeugtem Kopfe, der vom Assistenten fixiert wird, in der Seitenlage des Patienten, wobei der Speichel ungehindert aus dem Mundwinkel abfliessen kann, sodass die Respiration durch ihn nicht gestört wird. Vor der Untersuchung giebt er bei nicht eingeübten Patienten gewöhnlich eine Pravazspritze einer 4% Morphinlösung und beseitigt so die störenden Reflexe bei Einführung des Instrumentes, die Würg- und Brechbewegungen. Die Untersuchung hat aus demselben Grunde, wenn möglich, bei leerem Magen zu erfolgen. Bei Morphingabe wird das Instrument genügende Zeit, 10—15 Minuten, selbst von Ungeübten ertragen. Diese Zeit reicht aus, um eine genaue Besichtigung der ganzen Speiseröhre vorzunehmen. Der optische Apparat wird in das Rohr erst eingeführt, wenn es im Oesophagus liegt. Er besteht am ventralen Ende aus der Glühlampe mit Wasserleitung zum Kühlen und einem Prisma, das als Spiegel wirkt und die von der Seite einfallenden Bilder nach oben in die Axe des Oesophagoskops reflektiert. Die Lichtung des Apparates enthält ein nach Art eines Fernrohres angeordnetes System von Linsen, durch das das Auge des Beschauers die Bilder vergrössert erblickt. Natürlich ist für erfolgreiche Handhabung des Instrumentes eine gründliche Uebung erforderlich. Zur Zeit ist das Oesophagoskop noch nicht zum Gemeingut der Kliniker, geschweige denn der praktischen Aerzte geworden. Aber offenbar ist es besonders da indiciert, wo die Sonde im Stiche lässt. Es gelang in der That leicht, mit diesem Instrument Fremdkörper zu sehen, und nicht nur zu sehen, sondern sie unter steter Kontrolle der Augen zu lockern und zu extrahieren. Dies bedeutet gegenüber dem bisherigen Arbeiten im Dunkeln und den demzufolge oft unzweckmässigen, ja verderblichen Ex-

traktionsversuchen gewiss einen bedeutenden Fortschritt, wenn auch zugegeben werden muss, dass immer noch eine Reihe von Fällen übrigbleiben wird, bei denen eine Extraktion selbst unter Leitung des Auges wegen der festen Einkeilung unmöglich ist.

In allerneuester Zeit hat man zur Diagnose der oesophagealen Fremdkörper sich auch schon mehrfach des Röntgen'schen Verfahrens der Durchleuchtung mit X-Strahlen bedient. Das Verfahren hat sich als brauchbar erwiesen.

Ist nunmehr die Diagnose eines Fremdkörpers und der Sitz desselben hinreichend festgestellt, so handelt es sich um die Wahl der einzuschlagenden Therapie. Drei Wege zur Entfernung stehen offen: das Hinabfördern in den Magen, die rückwärtige Entfernung per os und die Extrahierung von aussen nach geschehener Oesophagotomie.

Man könnte zunächst einen Versuch machen, durch Erregung natürlicher Kräfte im Organismus eine Remotion zu bewirken. Man könnte ein Brechmittel reichen und würde in der That in vielen Fällen das Gewünschte erreichen. Allein es kann leicht vorkommen, dass durch die mit dem Brechakte verbundenen gewaltsamen Kontraktionen der Oesophagusmuskulatur nur eine noch festere Einkeilung bewirkt wird. Ein derartiges Eingreifen wäre also von der Natur des Fremdkörpers abhängig zu machen. Harmloser erscheint schon das Erregen von Brechbewegungen durch Eingehen mit dem Finger in den Rachen, Kitzeln des Zäpfchens. Dies hat schon oft zum Ziele geführt. Man kann dabei die Lösung des corpus alienum von aussen befördern durch Streichen, vorsichtige Massage, Abheben des Kehlkopfes.

Alt ist das Verfahren, den Körper mit der Sonde in den Magen hinab zu stossen. Seine Anwendbarkeit ist in

erster Linie abhängig von der physikalischen und chemischen Beschaffenheit des Körpers. Nahrungsbestandteile wird man ohne Schaden hinabstossen dürfen. Ebenso ist dies indiziert bei tiefem Sitz und der Unmöglichkeit der Extraktion, welche bei heterogenen Fremdkörpern jedenfalls zu versuchen ist, zumal wir hierfür sehr geeignete Instrumente besitzen. Bedingung ist die Anwendung einer nur mässigen Gewalt. Ein Zuviel kann unberechenbaren Schaden stiften (falscher Weg, Perforation).

Mühsamer, aber entschieden zweckmässiger ist die Extraktion des Fremdkörpers vom Schlunde aus. Verhältnismässig leicht noch dann, wenn der Körper nicht sehr fest eingekeilt im oberen Teile des Oesophagus liegt, ein Befund, bei dem die Schlundzange indiziert ist. Es giebt eine grosse Reihe verschieden konstruierter Schlundzangen. Das einfachste Instrument ist auch hier das beste. Ihre Einführung geschieht am besten unter Leitung des Auges mit Hilfe des Kehlkopfspiegels. Sollte die Schlundzange nicht mit Erfolg angewandt worden sein oder der Körper zu tief sitzen, so steht uns von Gräfes Münzenfänger zur Verfügung, ein dünner Fischbeinstab, der an seinem unteren Ende mit einem beweglichen, ösenartigen Haken armiert ist. mit diesem Instrument gleitet man vorsichtig am Fremdkörper vorbei und zieht es dann wieder zurück. Dabei wird erwartet, dass der Haken sich an irgend einer Prominenz des Fremdkörpers fange, sodass dieser mit nach oben gezogen werden kann. Fängt sich der Haken nicht gleich, so wird der Versuch wiederholt. Das kleine Instrument ergiebt vorzügliche Resultate und sollte im Instrumentarium keines Arztes fehlen. Grundsatz auch bei seiner Anwendung muss sein, dass nur sanfte Gewalt angewandt wird; denn es sind Fälle bekannt, wo der Haken abbrach, oder

der einmal verhakte Fremdkörper nur noch fester in die Speiseröhrenwand eingeklemmt wurde. In wieder anderen Fällen gelang es wohl, den Haken am Fremdkörper vorbeizuführen, nicht aber diesen zu extrahieren, noch auch den Münzenfänger wieder zurückzubringen, der erst durch die nachfolgende Oesophagotomie befreit wurde.

Zu nennen wäre hier noch ein schirmartiges Instrument und die Schwämmchensonde. Ersteres, eine Schlundsonde mit schirmartiger Vorrichtung am unteren Ende, wird geschlossen eingeführt, beim Zurückziehen öffnet sich der Schirm und nimmt den Fremdkörper mit. Die Schwämmchensonde wirkt dadurch, dass der trocken bis unter den Fremdkörper gebrachte Schwamm aufquillt, worauf das Instrument zurückgezogen wird.

Bei tiefsitzenden Fremdkörpern hat man mit Erfolg die Gastrotomie gemacht und den Fremdkörper entweder in den Magen hinabgezogen oder ihn gelockert, nach oben geschoben und extrahiert. Originell ist die Methode, die dabei von amerikanischen Autoren mehrfach mit Erfolg gewählt wurde: nachdem die Gastrotomie gemacht, wurde am Fremdkörper vorbei vom Munde aus ein Faden an einer dünnen, elastischen Sonde in den Magen gebracht, an das im Magen liegende Ende ein Schwamm von geeigneter Grösse gebunden und der Faden mit dem Schwamm nach dem Munde zurückgezogen. Es gelang so mehrmals, in der Nähe der Cardia festsitzende Pfirsichkerne etc. zu extrahieren.

Haben die Extraktionsversuche zu keinem Resultat geführt, so ist es nicht geraten zu warten, um sie eventuell zu wiederholen. Es ist nämlich Grund zur Befürchtung vorhanden, es möge sich bei längerer Dauer des Druckes seitens des Fremdkörpers auf die Oesophaguswand Druck-

In der Periode der Nachbehandlung fordert die Frage der Ernährung des Operierten unser Interesse. Einige reichen zunächst 8—14 Tage lang nur Nährklystiere und geben durch den Mund nur Eis und eine Borsäurelösung, die die Wunde desinfiziert. Dies dürfte sich besonders empfehlen, wenn der Oesophagus bei der Operation schon beginnenden Dekubitus zeigte. Indes muss berücksichtigt werden, dass durch die sorgsamst ausgeführten Nährklystiere eine genügende Ernährung der oft sehr heruntergekommenen Kranken unmöglich ist. Die Beobachtung lehrt, dass viele Kranke unmittelbar nach der Operation ohne Schaden Flüssigkeiten zu sich nehmen können, und dass sie bald, im Verlaufe von 8—14 Tagen, im stande sind, die Diät eines Gesunden ohne Nachteil zu ertragen. Will man indes das Risiko einer Besudelung der Operationswunde durch austretende Speiseteile vermeiden, so greift man zur Schlundsonde, die am besten vom Munde oder von der Nase aus, in der Regel nicht durch die Oesophaguswunde in den Magen geführt wird. Wird sie leicht ertragen, was besonders bei Einführung durch die Nase, die den Rachen weniger reizt, zu hoffen ist, so kann man sie 8—14 Tage liegen lassen, ohne, wie die Erfahrung gezeigt hat, Dekubitus befürchten zu müssen. Andernfalls wird sie täglich 1—2 Mal eingeführt. Es ist wohl überflüssig zu betonen, dass bei ihrer Einführung in die verwundete Speiseröhre mit grösster Schonung und Geduld verfahren werden muss, um alle unnötigen Würg- und Brech-Bewegungen hintanzuhalten.

Leider ist nach beendeter Operation insofern noch nicht alle Gefahr behoben, als der Fremdkörper benachbarte Gebilde, insbesondere die Luftwege und Gefässe, arrodiert haben kann. Man hat Tage und Wochen nach

der Entfernung des corpus alienum noch tödliche Blutungen eintreten sehen. In Betracht kommen die Thyreoidea inferior, Aorta, Carotis, Cervicalis ascendens, Vena cava. Ebenso kann noch spät die Bildung einer Kommunikation mit Trachea und linkem Bronchus zu stande kommen mit ihren Folgen: Schluckpneumonie, Lungengangrän. Dies führt uns zur Besprechung der Prognose der Fremdkörper im Oesophagus im allgemeinen.

Betreff des Ausgangs beobachten wir die grössten Verschiedenheiten. Eine bestimmte Vorhersage lässt sich im einzelnen Falle nicht machen. Der eine Fremdkörper perforiert nach einigen Tagen, die Extraktion des andern oder die spontane Entleerung durch Erbrechen gelingt noch nach Monaten und Jahren. Diese letztere Erfahrung darf natürlich unser therapeutisches Handeln nicht bestimmen. Zunächst ist zu bemerken, dass glücklicher Weise etwa die Hälfte der Fremdkörper resp. der Bissen, die auf dem Wege zum Magen Schwierigkeiten machen, auf einfachste Weise durch Niesen, Lachen, Husten, Brechen, einen herzhaften Schlag auf den Rücken herausbefördert werden oder von selbst weiter gleiten. Ihre Schicksale im Darm sind mannigfach, doch würde deren Besprechung über den Rahmen dieser Arbeit hinausgehen. Nur so viel sei bemerkt, dass der Ausgang in der grossen Mehrzahl der Fälle ein günstiger ist, zumal wenn gleich die richtige Diät eingeschlagen wird (stopfende Nahrungsmittel, Kartoffelspeisen etc.).

Die Prognose der andern Hälfte der Fälle richtet sich nach der Natur des Fremdkörpers, nach seinem Sitz, der Zeit des Verweilens und etwaigen therapeutischen Massnahmen.

Was die Natur des Körpers anlangt, so kann man

sagen, dass die der oben aufgestellten I. Gruppe eine viel günstigere Prognose geben, als die der II. Dies geht ohne weiteres aus ihrer physikalischen Beschaffenheit hervor. In Rücksicht auf den Sitz ist zu konstatieren, dass tiefer Sitz, der die Oesophagotomie verbietet, eine ungünstige Prognose bietet. Man wird in solchen Fällen nach vergeblichen Versuchen des Hinabstossens oder Extrahierens zur Gastrotomie schreiten müssen, welche die sonst ganz ungünstigen Chancen etwas verbessert. Ausschlaggebend ist sehr oft die Zeit des Verweilens im Oesophagus. Im Laufe der Darstellung sind schon erwähnt die Druckgangrän und die Perforation, nach den Gefässen, Luftwegen und dem Mediastinum, mit ihren meist letalen Folgen.

Zu beachten wäre noch, dass ein ungewandtes und rohes Eingreifen zum Zwecke der Therapie z. B. bei der Sondierung eine bisher günstige Prognose wesentlich verschlechtern kann (Bahnen falscher Wege, Festkeilen des Fremdkörpers, Rupturen des Oesophagus etc.).

Am besten ist die Prognose, wenn die Operation der Oesophagotomie möglichst frühzeitig gemacht wird, wenn nicht schon die Methoden der unblutigen Entfernung zum Ziel geführt haben.

Betreffs der Prophylaxe ist wenig zu sagen. Leute, die Zahnersatzstücke tragen, müssen angewiesen werden, diese vor Schlafengehen zu entfernen. Schlecht sitzende oder schadhafte Gebisse dürfen nicht getragen werden. Epileptikern, die eine Zahnprothese tragen, ist zu raten, diese beim Herannahen des Anfalles, in der Aura, zu entfernen. Dass künstliche Gebisse vor Einleitung der Narkose herausgenommen werden, ist eine wohl von allen Aerzten geübte notwendige Gepflogenheit. —

Am Schlusse seiner Arbeit ist es dem Verfasser eine angenehme Pflicht, seinen verehrten Lehrern, Herrn Prof. Dr. Klaussner für die Ueberweisung dieser Arbeit und die freundliche Unterstützung bei Anfertigung derselben, sowie Herrn Generalarzt Professor Dr. Angerer für die Uebernahme des Referates seinen Dank auszusprechen.

Benutzte Litteratur:

1) Centralblatt für Chirurgie.
2) Deutsche Zeitschrift für Chirurgie Bd. XXV. XXVII. XXIX.
3) Beiträge zur klinischen Chirurgie Bd. XII.
4) Vierteljahrsschrift und Monatsschrift für Zahnheilkunde 1880—1894; 1896 Heft X.
5) Wiener Medicinische Presse 1881. 4.
6) Koenig, Krankheiten des Pharynx und Oesophagus. Stuttgart 1880
7) Verhandlungen der deutschen Gesellschaft für Chirurgie 11. Congress 1882.
8) v. Ziemssen, Specielle Pathologie und Therapie. 7. 1.
9) Koenig, Specielle Chirurgie.
10) Eulenburg, Realencyklopädie.
11) Birker, Fremdkörper im Oesophagus und dadurch bedingte Oesophagotomie. Diss. München 1893.
12) Schirmer, Fremdkörper im Oesophagus mit Perforation in die Aorta. Diss. München 1896.